1936
Lane Medical Library

Aus der Chirurgischen Klinik des Städt. Krankenhauses Fürth.
Direktor: Prof. Dr. H. Fischer.

Bedeutung der Zuckerbelastungsprobe für die Diagnose der Commotio cerebri.

Inaugural-Dissertation

zur

Erlangung der Doktorwürde

der

Hohen Medizinischen Fakultät

der

Friedrich-Alexanders-Universität zu Erlangen

vorgelegt von

Max Doß
aus München.

Tag der mündlichen Prüfung: 24. Februar 1936.

1936
Buchdruckerei Karl Döres, Erlangen, Jägerstraße 3

Referent: Prof. Dr. med. H. Fischer.

Dekan: Prof. Dr. med. Jamin.

So scharf umrissen das ausgeprägte klinische Bild der Commotio cerebri sein kann, so wenig eindeutig und ungeklärt sind Wesen und Pathogenese dieses Krankheitsgeschehens. Die klassischen Symptome der Gehirnerschütterung, wie Bewußtlosigkeit, Erbrechen, Pulsveränderung, retrograde Amnesie werden bei Vorhandensein wohl nie die Diagnose zweifelhaft erscheinen lassen. Ebenso wird bei Vorliegen der klinischen Zeichen eines Schädelbruches das gleichzeitige Bestehen einer zumindest commotionell bedingten Gehirnschädigung angenommen werden müssen.

Diesen eindeutigen Fällen mit klassischer Symptomatologie stehen jene Krankheitsbilder gegenüber, die nur wenig ausgeprägte diagnostische Zeichen bieten, oder solche wegen ihres schnellen Abklingens nur in der Vorgeschichte erkennen lassen. Das Ende der Reihe bilden schließlich Schockzustände von längerer Dauer, deren Abgrenzung von einer Gehirnschädigung im Sinne einer Commotio erst im weiteren Verlauf des klinischen Geschehens möglich wird, zumal auch die Vorgeschichte gerade dieser Fälle nicht selten widersprechende Angaben enthält.

Des weiteren ist man bei Beurteilung der Dauer der Gehirnschädigung wie auch bei Begutachtung angeblicher Restzustände auf das Abklingen der objektiven Symptome wie auf die subjektiven Angaben des Patienten angewiesen.

So erscheint von Seiten der Klinik sowohl in diagnostischer wie therapeutischer Hinsicht jeder Versuch, der die praktische Kenntnis über die commotionelle Gehirnschädigung und ihrer Folgen ausbauen und erweitern kann begrüßenswert. Darüber hinaus ist es für die Begutachtung posttraumatischer Schädigung des Gehirns von Bedeutung, wenn sich eine Untersuchungsmethode in den Rahmen der bisher üblichen einbauen ließe, welche geeignet wäre über Bestand

sowohl wie über die Dauer ein sicheres Urteil zu gestatten. Einen in dieser Hinsicht gangbaren Weg scheint die Pathophysiologie zu weisen. Das der Mehrzahl der Fälle gemeinsame Symptom ist nun eine mehr oder minder ausgesprochene Bewußtlosigkeit. Ausgehend von diesem bei allen mittelschweren und schweren Fällen von Schädeltraumen nachweisbarem Symptom der Bewußtseinsstörung, von geringen Graden leichter Benommenheit für wenige Sekunden bis zu tiefster oft Tage und länger dauernder Bewußtlosigkeit wurde anfänglich die Lokalisation der Störung in die Gehirnrinde, später in die Medulla oblongata verlegt. Im Gegensatz dazu sprach schon Reichardt (1912) von der Möglichkeit, daß die Bewußtlosigkeit auf eine Rauten- und Mittelhirnschädigung zurückgeführt werden könnte. Weitere Analyse über Verlauf der Bewußtseinsstörung durch Fuchs, Gamper, Förster, Kral und Gagel ließen außer der Medulla oblongata die Zwischen- und Mittelhirnregion für die Bewußtseinsstörung verantwortlich erscheinen, besonders im Zusammenhang und in Hinsicht auf die beobachteten Störungen der Schlaf-Wach-Steuerung bei Fällen von Commotionspsychose (Gamper, Kral).

Einen anderen Weg beschrieben Bsteh und Driak. Im Verfolg ihrer Untersuchungen über den Ablauf der Funktionen der Basalzentren bei Fällen der Commotio bezogen sie auch die Bestimmung des Blutzuckers in den Kreis ihrer Untersuchungen mit ein und kamen zu dem Ergebnis, daß in ihren Fällen gleichzeitig mit einer Bewußtseinsstörung auch eine Erhöhung des Blutzuckerspiegels zu beobachten war, während sie letztere bei intaktem Bewußtsein vermißten. Nach diesen beiden Autoren fügen sich diese von ihnen erhobenen Befunde ohne Zwang in die von Knauer und Enderlen vertretene Anschauung ein, welche die Bewußtlosigkeit auf eine materielle Schädigung der Hirnrinde und des Mittelhirns zurückführen; sind doch die Stammganglien des Mittel- und Zwischenhirns für die zentrale Regulation aller vitalen Funktionen verantwortlich zu machen. Sie enthalten ein eigentliches Eingeweide- und Stoffwechselzentrum, eine Regulierungsstelle für den Kohlehydratstoffwechsel (Hypothalamus-Zuckerstich), eine solche für den Wasser-Salzstoffwechsel (hypothalamischer Polyuristich), ein Zwischenhirnblasenzentrum, ein solches für Kontraktionen der Bauchpresse und des Mastdarms, ein Zentralvertretungsfeld des endocrinen Blutdrüsenapparates, wozu die Einschaltung hoch empfindlich sensibler Bahnen (aufsteigende Anteile des Trigeminus? Sensible Vaguswurzeln?) tritt (B. Aschner). Dieser Teil des Gehirns stellt die eigentliche Brücke zwischen Körper und Psyche dar.

Schon Ivar Bang hat als Symptom der Commotio Glykosurie beschrieben. Alle Begleitsymptome der Commotio wie die erwähnte

Glykosurie, weiter die Polyurie, Polydipsie, Auspressen von Urin und Stuhl erscheinen somit als weiterer Beweis, daß in den Stammganglien ein gegenüber Verletzungen besonders empfindliches Hirnfeld liegt. In gleicher Richtung wäre auch die vorübergehende Zucker- und Acetonausscheidung bei Kindern nach Allgemeinnarkose zu deuten.

Ueber die Versuche von Esteh und Driak hinaus, welche sich wie auch Berberich mit der Feststellung und Vergleich der Nüchternblutzuckerwerte begnügten, und deren Ergebnis auch Gissel bestätigen konnte, untersuchte letzterer Autor auch den Verlauf der Traubenzuckerbelastungsprobe, und fand hiebei ausgesprochene Abweichung von Normalkurven. Gleichzeitig stellte er die Tatsache einer zentralen Regelung der Laevuloseregulation in der Leber fest. Schließlich befaßten sich Scheele und Beckerhoff in jüngster Zeit in ebenfalls systematischen Untersuchungen an Unfallverletzten mit der gleichen Fragestellung. Die beiden Autoren gelangten zu dem Ergebnis, daß der Vorzug der Traubenzuckerbelastungsprobe darin zu sehen sei, daß auch leichte Fälle von Commotio cerebri einerseits bei fehlenden gröberen klinischen Erscheinungen, als auch die Dauer der Gehirnschädigung nach Abklingen der akuten Symptome zu fassen sei. Sie stellen weiter auf Grund der so gesammelten Erfahrung fest, daß der normale Kurvenverlauf nach etwa 2 Wochen wieder erreicht sei, während ein langsames Abweichen von der Norm eher für eine anderweitige Störung im Zuckerhaushalt, wie etwa einen latenten Diabetes spreche. Zuletzt machen sie auch therapeutische Maßnahmen von dem wieder erreichten normalen Kurvenlauf abhängig, als sie die Dauer der Bettlägerigkeit sowie den Wiedereintritt der Arbeitsfähigkeit weitgehend von dem Ausfall der Belastungsprobe bestimmen lassen.

In den folgenden Ausführungen soll nun versucht werden, die Ergebnisse zu berichten, welche sich an Hand der Untersuchungen Unfallverletzter an der Chirurgischen Klinik des städtischen Krankenhauses Fürth ergaben.

Methodik.

Der Befund wurde nach folgendem Untersuchungsplan erhoben: Bei den Unfallverletzten wurde sofort nach der Einlieferung ins Krankenhaus Blut (0,1 ccm) zur Bestimmung des Zuckerspiegels entnommen. Nach Möglichkeit wurde bereits am nächsten Tage, bei Erbrechen spätestens nach Aufhören desselben die erste Zucker-

belastungsprobe vorgenommen. Die Durchführung derselben geschah in der üblichen Weise, daß nach Bestimmung des Nüchternblutzuckers die Zuckerlösung (50 g Traubenzucker auf 200 ccm Tee) verabreicht wurde. In Zeitabständen von $^1/_2$, — 1 —, $1^1/_2$ —, 2 — und 3 Stunden wurden nun neuerliche Blutzuckerbestimmungen vorgenommen. Als Untersuchungsmethode wurde die nach Hagedorn-Jensen ausgeführt. Die erhaltenen Werte wurden kurvenmäßig festgelegt. Während der 3stündigen Versuchszeit blieben die Patienten nüchtern und wurden im Bett gehalten. Die Auswertung der Vorgeschichte sowie des Klinikbefundes mit den erhaltenen Belastungskurven gestattet eine Gruppierung der Fälle nach mehreren Gesichtspunkten.

I.

Zunächst zeigte sich daß Fälle von traumatischem Schock weder unmittelbar nach dem Unfall eine Blutzuckererhöhung boten noch auch die Belastungskurve selbst ein Abweichen von der Norm aufwies.

Fall 1. G. R.

Vorgeschichte o. B.
Am 7.12.35 wurde er aus seinem kleinen Motorlieferauto durch Zusammenstoß mit einem Personenauto hinausgeschleudert. War nur ganz kurz taumelig, stand sofort auf, begab sich in die nächste Polizeiwache, wobei ihm vor Schreck die Knie zitterten. Von hier wurde er nach Anlegung eines Notverbandes ins Krankenhaus verschafft.

Befund: 36jähriger, gut genährter Mann. Blasses Aussehen, leichtes Zittern an Armen und Beinen. Puls klein, frequent. Atmung ungestört. Pupillen weit, etwas träg reagierend. Klebriger Schweiß. Verlangt zu trinken. Bei der Untersuchung wird es ihm schlecht, was nach dem Schweißausbruch nach wenigen Minuten vorübergeht, dann rasche Erholung ohne Schmerzen. Am Kopf eine oberflächliche dreistrahlige Wunde.
An den inneren Organen und am Nervensystem kein krankhafter Befund. Kein Erbrechen.
Die sofort nach der Aufnahme vorgenommene Blutzuckerbestimmung ergibt einen Wert von 80 mg%.
Die am Tage nach der Aufnahme vorgenommene Zuckerbelastungsprobe führt zu folgender Kurve:

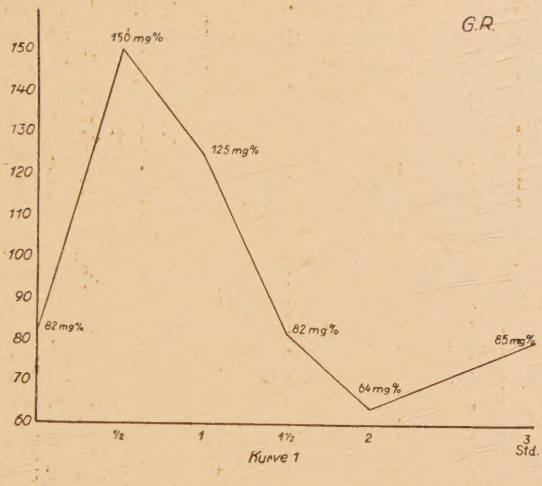

Kurve 1

2 weitere nach 7 bezw. 14 Tagen angefügte Kurven ergaben vollkommen analogen Verlauf.

Der Patient wurde ohne jemals in der Folge Beschwerden auch auf Befragen geäußert zu haben, nach erfolgter Wundheilung entlassen.

Die obige Kurve erfüllt alle Bedingungen, welche an den normalen Verlauf einer solchen gestellt werden können: Normaler Nüchternblutzuckerwert, höchster Anstiegspunkt nach $^1/_2$—1 Stunde, Abfall auf normale Werte nach 2 Stunden, Unterschreiten des Anfangswertes mit folgendem Wiederanstieg auf fast die gleiche Höhe des Ausgangs nach 3 Stunden.

Fall 2. E. W.

In der Vorgeschichte keine ernsten Erkrankungen.
Am 29. 10. 25 schlug ihm beim Auseinandernehmen einer Kopfpresse der Schraubenschlüssel stark gegen die rechte Kopfseite. Mußte sich hinsetzen, da es ihm für Minuten schlecht wurde und er in den Knien wankte. Sofort heftigen Kopfschmerz an der betroffenen Stelle. Krankenhauseinschaffung.

Befund: 28jähriger, kräftig gebauter Mann. Gesichtsfarbe blaß, stützt wegen heftigen Schmerzen den Kopf. Schwitzt etwas kalt, kein Erbrechen, keine retrograde Amnesie.

Kopf: In der rechten Ohrmuschel typisches Othaematom. Rechte Augengegend sowie die des Jochbogens in die Schwellung mit einbezogen, heftiger Druckschmerz. Für Fraktur kein Anhalt, Augenmuskel o. B. Pupillen normal reagierend.
An den inneren Organen sowie am Nervensystem kein krankhafter Befund zu erheben.
Blutzuckerwert unmittelbar nach Krankenhausaufnahme: 59 mg%.
Die Bestimmung der Blutzuckerbelastungskurve am Tage nach der Aufnahme ergab:

Nüchternblutzucker				71 mg%
1/2	Stunde	nach	Belastung	122 mg%
1	„	„	„	139 mg%
1 1/2	„	„	„	100 mg%
2	„	„	„	70 mg%
3	„	„	„	75 mg%

2 weitere im Krankheitsverlauf vorgenommene Zuckerbelastungen zeigen ebenfalls normalen Ablauf.
In der Folge rascher Rückgang der Kopfschmerzen, entsprechend dem Rückgang der Schwellung und des Druckschmerzes; geheilt entlassen.

Fall 3. F. M.

Außer Masern, Diphtherie früher noch nicht krank.
Am 14. 6. 35 verlor er beim Ausweichen die Herrschaft über sein Fahrrad, so daß er einem langsam entgegen kommenden Auto auf den Kühler fuhr und zur Seite geschleudert wurde. War sofort bei sich; die Passanten hoben ihn auf und sorgten für Einschaffung ins Krankenhaus. Kein Erbrechen, keine retrograde Amnesie, keine Kopfschmerzen.

Befund: 56jähriger mittelgroßer kräftiger Mann; sichtbare Schleimhäute mäßig durchblutet. Puls klein, frequent, Pupillen weit, etwas träge reagierend, kühler Schweiß. Gibt bei Befragung an, daß er „vor lauter Schrecken nicht reden könne". An den inneren Organen und am Nervensystem kein krankhafter Befund.
An Händen und im Gesicht oberflächliche Schürfwunden. Noch während der Untersuchung fängt der Patient zu schwitzen an, wobei sich auch das Befinden weitgehend bessert. Weiß den Unfall nun genau zu erzählen. Frage

nach Kopfschmerzen wird verneint. Puls wieder voll und kräftig, von normaler Frequenz.
Blutzucker unmittelbar nach der Aufnahme: 90 mg%
Die am Tage nach der Aufnahme angestellte Zuckerbelastung ergibt:

Nüchternblutzucker				85 mg%
1/2	Stunde	nach	Belastung	118 mg%
1	„	„	„	120 mg%
1 1/2	„	„	„	90 mg%
2	„	„	„	73 mg%
3	„	„	„	73 mg%

Im weiteren Verlauf ermittelte Zuckerkurven bewegen sich um die nämlichen Werte, wobei bei der Belastung nach 2 Wochen der 3-Stundenwert noch mehr an die Norm angleicht.
Kurve 14 Tage nach der Aufnahme:

Nüchternblutzucker				80 mg%
1/2	Stunde	nach	Belastung	111 mg%
1	„	„	„	125 mg%
1 1/2	„	„	„	90 mg%
2	„	„	„	73 mg%
3	„	„	„	82 mg%

Während der weiteren Beobachtungszeit wurden ebensowenig wie anfangs objektive Symptome einer Commotio festgestellt, noch auch auf eine solche deutende subjektive Beschwerden jemals geäußert.

Nach den Ergebnissen an Zuckerkurven ist auch bei Normalen die Unterschreitung des Anfangswertes oft nicht vorhanden, sodaß man diesem Kurvenmerkmal keine entscheidende Bedeutung beimessen darf. Viel wichtiger im Gegensatz hiezu ist, daß der Anfangswert nach 2, spätestens 3 Stunden wieder erreicht ist.

Fall 4. K. G.

Früher nicht ernstlich krank.
Am 7. 5. 35 wurde er beim Radfahren vom Auto gestreift und zu Boden geworfen. War nicht bewußtlos, hat nicht erbrochen. Sofort heftige Schmerzen in der linken Brustseite und am rechten Bein. Von der Unfallstelle aus Transport ins Krankenhaus.
Befund: 20 Jahre, mittelgroß, schmächtiger Körperbau. Leichtes Schwitzen, Schleimhäute blaß, Puls etwas klein, nicht beschleunigt, Atmung regelmäßig. Im Bereich der

9. Rippe, dieser aufsitzend, teigige Schwellung mit oberflächlichen Schürfungen der Haut und Druckschmerz. Kein Anhalt für Fraktur. Ueber dem rechten Hüftgelenk handtellergroße Schürfwunde, desgleichen am rechten äußeren Knöchel.
An den inneren Organen und am Nervensystem kein krankhafter Befund.
Blutzucker bei der Aufnahme: 79 mg%.
Die am 8.5.35 angestellte Zuckerbelastung ergab folgende Werte:

Nüchternblutzucker				75 mg%
1/2	Stunde	nach	Belastung	120 mg%
1	„	„	„	96 mg%
1 1/2	„	„	„	88 mg%
2	„	„	„	70 mg%
3	„	„	„	79 mg%

Bereits nach einigen Stunden Bettruhe vollkommene Heilung des Patienten. Außer geringen Beschwerden an den Schürfstellen keinerlei Klagen.
11.5.35 Entlassung bei völligem Wohlbefinden.

Fall 5. F. Sch.

1897 Lungenleiden mit völliger Ausheilung. In den nächsten Jahren seither beschwerdefrei.
Am 27.10.36 morgens beim Herausfahren seines Autos aus der Garage kam der Wagen ins Rollen, er fiel aus der offenen Türe und wurde von dieser vor die Brust gestoßen. Stand sofort auf, verspürte Schmerzen in der rechten Brustseite und im Kreuz. Es wurde ihm schlecht. Er ging in seine Wohnung und wurde von hier aus eingeliefert.

Befund: Bei der Aufnahme klagte Patient über starke Schmerzen in der rechten Thoraxhälfte, besonders im Bereich des Brustbeins und des rechten Rippenbogens. Desgleichen erhebliche Beschwerden in der Kreuzgegend. Aussehen blaß, kleiner frequenter Puls, tut sich beim Sprechen wegen Schmerzen etwas schwer. Kein Erbrechen, keine retrograde Amnesie.
An den inneren Organen außer leichter Bronchitis beider Lungen kein krankhafter Befund. Nervensystem o. B. Brustwirbelsäule, Brustbein und rechtsseitige Rippen röntgenologisch o. B.

Blutzucker bei der Aufnahme: 97 mg%.
Bis zum Mittag des gleichen Tages weitgehende Heilung.
Zuckerbelastungskurve am 28. 10. 35:

Nüchternblutzucker		85 mg%
1/2	Stunde nach Belastung	110 mg%
1	„ „ „	132 mg%
1 1/2	„ „ „	119 mg%
2	„ „ „	88 mg%
3	„ „ „	74 mg%

Im weiteren Behandlungsverlauf weiterer Rückgang der Kontusionsschmerzen.
Entlassung am 9. 11. 35 bei völligem Wohlbefinden.

II.

Ergab bei unkompliziertem Schock die Bestimmung des Blutzuckers selbst wie auch Zuckerbelastungsprobe normale Verhältnisse, so wichen beide bei den klinisch eindeutigen Bildern einer Commotio cerebri, sei es in Kombination mit einem Schädelbruch oder ohne einen solchen, weitgehendst ab.
Ueber die beobachteten Versager wird später noch zu berichten sein.

Fall 6. J. Th., Dienstknecht.

Am 18. 5. 35 in bewußtlosem Zustand eingeliefert, mit der Angabe, daß er auf der Landstraße von einem Auto umgefahren worden sei. Etwa 1 Stunde bewußtlos. Auf dem Transport ins Krankenhaus zuweilen sehr unruhig. Die nachträglich nach Klärung des Sensoriums aufgenommene Vorgeschichte ergibt völlige retrograde Amnesie. Die erste wieder faßbare Erinnerung ist die Verbringung auf die Station nach der Wundversorgung. Aufnahmebefund: Patient sehr stark benommen. Auf Fragen sehr langsame, zuweilen nicht sinngerechte Antwort. Während der Untersuchung mehrmaliges Erbrechen blutig gefärbten Mageninhaltes ohne Speisebeimengung. Noch im Verlauf der Untersuchung periodenmäßige heftige Unruhe.
Im Mm. rectus oculi rechts ein auf diesen beschränktes Haematom. Pupillen eng, reagierend. Rechte Augengegend diffus verschwollen. Ausgedehnte Weichteilverletzung der rechten Stirnseite mit Freiliegen des intakten Schädelknochens, Blutung aus Nase und Mund. An der linken Hinterkopfseite ebenfalls cirka handtellergroße Ab-

scheerung der Weichteile. Schädelknochen intakt. Wunde stark verschmutzt. Puls 60/Min. Atmung in ruhigen Momenten normal. Prüfung des Nervensystems ergibt normale Reflexe.

An den inneren Organen soweit feststellbar kein krankhafter Befund. Am Skelett keine Fraktur nachweisbar. Blutzuckerwert unmittelbar nach der Aufnahme: 143 mg%. Sofort nach der Aufnahme Wundversorgung; Lokalanästhesie kaum nötig. Das Erbrechen hört erst nach 3 Tagen auf.

19. 5. 35 Sensorium frei, erbricht noch mehrmals täglich.

21. 5. 35 Kein Erbrechen mehr. Sensorium frei. Im Vordergrund der Klagen stehen starke Kopfschmerzen. Patient nimmt völligen Anteil an seiner Umgebung.

22. 5. 35 Die aufgenommene Belastungskurve zeigt Verlauf I.

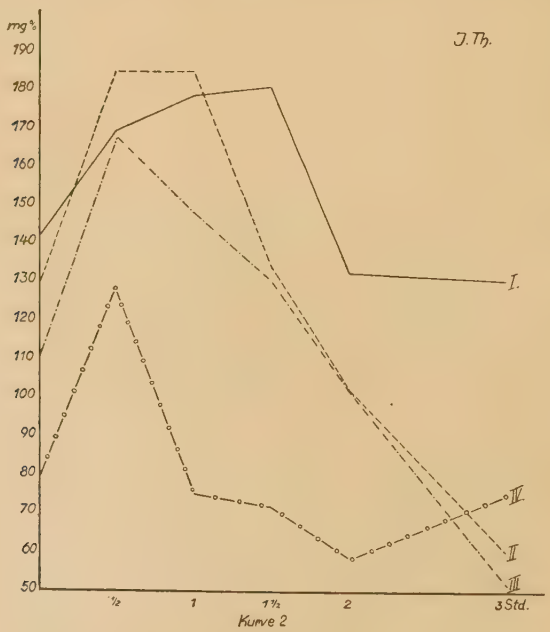

Kurve 2

27. 5. 35 Auftreten einer Liquorfistel aus der Nase seit 2 Tagen. Noch diffuser Kopfschmerz.

1. 6. 35 Otitis media dextra purulenta acuta. Paracentese.

5. 6. 35 Zuckerbelastungskurve II.
Wundheilung abgeschlossen. Immer noch Klagen über starken Kopfschmerz.

11. 6. 35 Zentrale Facialislähmung links.

17. 6. 35 Liquorfistel aus der Nase versiegt. Kopfschmerz etwas geringer, abends noch auftretend.
Die Zuckerbelastung ergibt Kurve III.

25. 6. 35 Dem Ausfall einer neuerlichen Belastungsprobe ergibt Kurve IV. Nervenlähmung gebessert, Augenmuskelhaematom verschwunden.

30. 6. 35 Weitere Besserung der Kopfbeschwerden. Klagt mehr über Schwindel. Fachärztlich wird Innenohr- und Labyrinthschädigung festgestellt.

15. 7. 35 Erst seit einigen Tagen Kopfschmerzen fast verschwunden. Schwindelgefühl noch unverändert. Narbengebiete noch leicht empfindlich.
31. 7. 35 Gebessert entlassen.

Fall 7. H. K., Bauflaschner, 30 Jahre.

Wird am 6. 5. 35 in bewußtlosem Zustande eingeliefert. Es ist zu erfahren, daß er vom 3. Stock eines Hauses auf die gepflasterte Straße stürzte und bewußtlos liegen geblieben sei.
Aufnahmebefund: Junger Mann. Bewußtlos. Gesicht blaß. Erbricht mehrmals blutige Massen. Brillenhaematom. Blut aus Nase und Mund. Mehrfache Oberkieferfraktur. Biß assymmetrisch. Puls sehr klein, 100/Min. Atmung schnarchend, von normaler Frequenz. Bruch der Diaphyse beider Oberschenkel, Fraktur der linken Patella, Haemarthros des linken Kniegelenks.
Blutzucker bei der Aufnahme: 178 mg%.

8. 5. 35 An den letzten beiden Tagen weitgehende Klärung des Sensoriums.

10. 5. 35 Bis gestern Erbrechen, heftige Kopfschmerzen.
Blutzucker 106 mg%.

11. 5. 35 Zuckerbelastungsprobe:

Nüchternblutzucker				110 mg%
$^1/_2$	Stunde	nach	Belastung	192 mg%
1	„	„	„	160 mg%
$1^1/_2$	„	„	„	140 mg%
2	„	„	„	138 mg%
3	„	„	„	138 mg%

14. 5. 35 An beiden Oberschenkeln Drahtextension.

20. 5. 35 Belastungsprobe II:

Nüchternblutzucker				88 mg%
$^1/_2$	Stunde	nach	Belastung	130 mg%
1	„	„	„	105 mg%
$1^1/_2$	„	„	„	90 mg%
2	„	„	„	80 mg%
3	„	„	„	85 mg%

30. 5. 35 Langsame Festigung der Frakturen an beiden Oberschenkeln. Immer noch, auch bei geringen Bewegungen Kopfschmerzen. Schürfwunden abgeheilt.

15. 6. 35 Kopfbeschwerden in langsamen Verlauf abgeklungen. Kopfbewegungen frei, kein Schwindeln.
Im weiteren Heilverlauf äußert der Patient keinerlei auf Restzustände einer Commotio deutende Beschwerden mehr. Entlassung nach Abschluß der Frakturenheilung.

Fall 8. F. Sch., Lehrling, 16 Jahre.

Früher nicht krank.
Am 27. 7. 35 wurde er von einem Lastauto angefahren und kam unter den Wagen zu liegen. Bis zum Eintreffen der Sanitäter bewußtlos.
Aufnahmebefund: Schwächlicher Junge mit extremer Blässe, aufgeregt, weite Pupillen, Puls klein, beschleunigt. Atmung oberflächlich, mehrmaliges Erbrechen. An den inneren Organen bei der ersten Untersuchung kein krankhafter Befund festzustellen.
Doppelseitiger Babinski, sonstige Reflexe normal.
Kontusionsblutung aus der Blase. Röntgenaufnahme ergibt zentrale Luxation des linken Hüftgelenks mit tief im Becken stehenden Gelenkkopf. Am Becken lassen sich etwa 14 Frakturlinien feststellen, Querfraktur des Kreuzbeins.
Blutzucker bei der Aufnahme: 188 mg%.

29. 7. 35 Sensorium frei, Allgemeinbefinden gebessert, Nüchternblutzucker normal.
Belastungskurve:

Nüchternblutzucker				97 mg%
$^1/_2$	Stunde	nach	Belastung	175 mg%
1	„	„	„	212 mg%
$1^1/_2$	„	„	„	222 mg%
2	„	„	„	144 mg%
3	„	„	„	130 mg%

31. 7. 35 Noch starke Kopfschmerzen; selten noch eine sinngerechte Antwort.

5. 8. 35 Bei ruhiger Lage Kopfschmerzen besser.
Neurologisch o. B.

8. 8. 35 Belastungskurve:

Nüchternblutzucker				75 mg%
$^1/_2$	Stunde	nach	Belastung	122 mg%
1	„	„	„	107 mg%
$1^1/_2$	„	„	„	90 mg%
2	„	„	„	76 mg%
3	„	„	„	76 mg%

In der Folge Befund am Nervensystem stets normal. Kopfschmerzen abgeklungen. Die Zentrale Hüftgelenksluxation wurde operativ gestellt. Ankylose des Gelenks, geringe Verkürzung. Heilung weiter fortschreitend.

Fall 9. E. G., Metzger, 23 Jahre.

Einlieferung am 6. XI. 35.
Nach Angabe der Sanitätsmannschaft soll er durch ein Auto zu Fall gekommen sein, an das er sich mit dem Rad angehängt hatte.

Aufnahmebefund: mittelgroß, kräftiger Körperbau, bewußtlos, zuweilen sehr unruhig. Atmung schnarchend. Puls klein, 100/Min. Pupillen weit, gut reagierend.
Große Weichteilwunde an der linken Hinterkopfseite, Schädelknochen weit freiliegend, unverletzt. Das rechte Ohr ist bis auf eine schmale Hautbrücke nach oben abgetrennt. Der sichtbare Warzenfortsatz ohne Bruchlinie. Häutiger Gehörgang abgerissen.
An den inneren Organen soweit beim Zustand des Patienten feststellbar, kein krankhafter Befund.
Extremitäten ohne Fraktur.
Blutzucker bei der Aufnahme: 161 mg%.
Sofort nach der Aufnahme Wundversorgung; keine Anästhesie nötig. 3 Tage lang nach Aufnahme nicht ansprechbar.
Blutzuckerwert am 2. Tag: 110 mg%.
Blutzuckerwert am 3. Tag: 82 mg%.
Im weiteren Verlauf Primärheilung der Wunden. Das Sensorium klärt sich nur langsam auf. 5 Tage nach Aufnahme noch verwirrt. Nur zeitweilig gut zugänglich und verständig.

Erst nach 8 Tagen Sensorium vollkommen frei. Ständig Klagen über sehr starke Kopfschmerzen. Nach Abschluß der Wundheilung Innenohrschwerhörigkeit rechts. Zuckerbelastungsprobe am 25. XI. 35.

Nüchternblutzucker				83 mg%
$^1/_2$	Stunde	nach	Belastung	136 mg%
1	„	„	„	63 mg%
$1^1/_2$	„	„	„	54 mg%
2	„	„	„	52 mg%
3	„	„	„	59 mg%

Auch im weiteren Verlauf noch starke Kopfschmerzen, welche nur langsam zurückgehen.
Steht am 23. XII. 35 auf. Auch ferner starkes Schwindelgefühl mit Kopfschmerzen. Funktionelle Ueberlagerung wahrscheinlich, da Patient die gleichen Klagen fast wörtlich jeden Tag bis zu seiner Entlassung vorbringt (25.1.36).

Fall 10. A. H., Monteur, 28 Jahre.

Am 15. XII. 35 eingeliefert.
Fuhr mit dem Motorrad gegen einen Radfahrer und blieb bewußtlos liegen.
Aufnahmebefund: kräftiger Mann, völlige Bewußtlosigkeit, blutet aus dem rechten Ohr. Pupillen weit, kaum reagierend, l. = r.; an der linken Kopfseite Weichteilverletzung. Der sichtbare Knochen intakt. Atmung zuweilen aussetzend, auf Coramin Besserung. Babinski beiderseits positiv. Mehrmaliges Erbrechen, Puls 80/Min., klein. Läßt unter sich.
Blutzucker bei der Aufnahme: 200 mg%.

18. 12. 35 Puls an letzten beiden Tagen cirka 60/Min. Atmung ruhig. Noch immer vollkommen bewußtlos. Tutofusininjektionen. Blutung aus dem Ohr steht.

20. 12. 35 Blutzucker 115 mg%. Bewußtlosigkeit unverändert. Babinski negativ.

22. 12. 35 Seit gestern Reagieren auf Anruf; gibt noch keine Antwort, schläft sofort wieder weiter.

24. 12 35 Seit heute Sensorium freier. Findet sichtbar keine Worte. Durch Zeichensprache sinngerechte Antwort. Sprache lallend, unverständlich.

31. 12. 35 Sensorium vollkommen frei, retrograde Amnesie; Wesen immer noch etwas kindlich.

15. 1. 36 Seither fortschreitende Besserung. Kopfschmerzen nur noch gering. Wesen noch etwas ängstlich.

17. 1. 36 Belastungsprobe:

Nüchternblutzucker				71 mg%
$^1/_2$	Stunde	nach	Belastung	111 mg%
1	„	„	„	81 mg%
$1^1/_2$	„	„	„	69 mg%
2	„	„	„	67 mg%
3	„	„	„	75 mg%

28. 1. 36 Beschwerdefrei entlassen.

III.

Mittelschwere und leichte Fälle.

Fall 11. K. B., Metzger.
Noch nicht ernstlich krank. Im Verlauf eines Streites bekam er am 28. 7. 35 einen Schlag mit einem Stock über den Kopf. Brach zusammen.
Aufnahmebefund: Großer Mann in gutem E. u. K. Z. Während der Untersuchung Aufhellung des Sensoriums. Patient ist jedoch noch sehr benommen und schläft sofort wieder ein. Retrograde Amnesie. Puls 48/Min. Atmung normal tief, 20/Min. Haematomschwellung auf Scheitelhöhe und im Gesicht.
Aufnahmeblutzucker: 150 mg%.

29. 7. 35 Nüchternblutzucker 119 mg%. Sensorium etwas freier.

31. 7. 35 Im Vordergrund des Krankheitsbildes steht die Störung der Schlafregulation. Patient ist weckbar und geordnet. Schläft nach der letzten Frage sofort wieder ein. Schädel röntgenologisch o. B. Zuckerbelastung ergibt Kurve I.

3. 8. 35 Klagen über Kopfschmerzen bestehen fort. Die Schlafsucht ist etwas gebessert; leichter weckbar. Nüchternblutzucker 69 mg%.

5. 8. 35 Besserung der Kopfschmerzen. Haematom zurückgegangen, leichter Kopfschmerz an dieser Stelle. Verhalten des Patienten vollkommen normal.

7. 8. 35 Zuckerbelastung siehe Kurve II.

10. 8. 35 Auf eigenen Wunsch bei Wohlbefinden entlassen.

Kurve 5

Fall 12. L. A., Vorgeschichte o. B.

19. 8. 35 Patient fuhr nach 3stündiger Fahrt mit dem Motorrad gegen eine Mauer. Kurze Zeit bewußtlos. An der Unfallstelle einmal Erbrechen. Sofortiger Transport ins Krankenhaus.

Aufnahmezustand: Guter E. Z. Sensorium getrübt, auf Fragen zögernde Antwort. Heftiger Kopfschmerz. Blutung aus der Nase. Nasengerüst fest. An der linken Stirnseite Weichteilverletzung. An den inneren Organen kein krankhafter Befund.

Blutzucker bei der Aufnahme: 191 mg%.

20. 8. 35 Belastungskurve:

Nüchternblutzucker	86 mg%
½ Stunde nach Belastung	147 mg%
1 „ „ „	176 mg%
1½ „ „ „	155 mg%
2 „ „ „	139 mg%
3 „ „ „	88 mg%

21. 8. 35 Patient wieder vollkommen normal. Auf Fragen sinngerechte Antwort, noch erhöhtes Schlafbedürfnis.

22. 8. 35 Sensorium frei. Bluterguß im äußeren Rectus des linken Auges. Kopfaufnahme: Frakturlinie im Bereich der Stirnhöhlen und des Hinterkopfes.

26. 8. 35 Noch Kopfschmerzen, Wundheilung primär.

31. 8. 35 Seit gestern nach seiner Angabe keine Kopfschmerzen mehr.

4. 9. 35 Belastungsprobe:

Nüchternblutzucker				79 mg%
$^1/_2$	Stunde	nach	Belastung	123 mg%
1	„	„	„	139 mg%
$1^1/_2$	„	„	„	68 mg%
2	„	„	„	59 mg%
3	„	„	„	59 mg%

10. 9. 35 Beschwerdefrei entlassen.

Fall 13. G. W., Gehilfe, 28 Jahre.

20. 8. 35 Durch Fahren eines Motorrades gegen einen Baum wurde er aus dessen Beiwagen geschleudert.
Aufnahmebefund: Nur geringe Benommenheit, sinngerechte Antwort. Schläft leicht ein. Multiple Schürfwunden, keine Fraktur.
Blutzucker bei der Aufnahme: 119 mg%. Kein Erbrechen.

21. 8. 35 Belastungsprobe:

Nüchternblutzucker				84 mg%
$^1/_2$	Stunde	nach	Belastung	171 mg%
1	„	„	„	210 mg%
$1^1/_2$	„	„	„	135 mg%
2	„	„	„	78 mg%
3	„	„	„	78 mg%

22. 8. 35 Keinerlei Kopfschmerzen mehr. Nur schwer im Bett zu halten.

24. 8. 35 Facialislähmung links von peripherem Typ.

31. 8. 35 Beginnende Rückbildung der Nervenlähmung. Subjektives Wohlbefinden.

4. 9. 35 Belastungsprobe:

Nüchternblutzucker				79 mg%
$^1/_2$	Stunde	nach	Belastung	93 mg%
1	„	„	„	120 mg%
$1^1/_2$	„	„	„	75 mg%
2	„	„	„	71 mg%
3	„	„	„	71 mg%

11. 9. 35 Entlassung. Nervenlähmung noch nicht vollkommen zurückgebildet.

Fall 14. W. G., Schüler, 11 Jahre.

24. 8. 35 Wird ins Krankenhaus eingeliefert mit der Angabe, daß ihm ein Faß auf den Kopf gefallen sei. Soll kurze Zeit bewußtlos gelegen haben.

Aufnahmebefund: Entsprechend entwickelter Junge. Sensorium vollkommen frei. Schleimhäute gut durchblutet. Einmal Erbrechen. Keine retrograde Amnesie. Blutung aus Nase und rechtem Ohr.

Starkes Brillenhaematom beiderseits, kann nicht aus den Augen schauen. Als Verletzungsfolgen nur Schürfwunden. Extremitäten o. B.

Puls gut, etwas beschleunigt.

Blutzucker bei der Aufnahme: 154 mg%.

26. 8. 35 Zuckerbelastungsprobe:

Nüchternblutzucker		111 mg%
½	Stunde nach Belastung	111 mg%
1	„ „ „	154 mg%
1½	„ „ „	149 mg%
2	„ „ „	140 mg%
3	„ „ „	119 mg%

28. 8. 35 Keine Kopfschmerzen, völliges Wohlbefinden.

2. 9. 35 Zuckerbelastungsprobe:

Nüchternblutzucker		87 mg%
½	Stunde nach Belastung	118 mg%
1	„ „ „	132 mg%
1½	„ „ „	105 mg%
2	„ „ „	80 mg%
3	„ „ „	78 mg%

10. 9. 35 Wohlbefinden. Brillenhaematom fast verschwunden. Visus intakt.

18. 9. 35 Beschwerdefrei entlassen.

Fall 15. H. E., Maler, 39 Jahre.

30. 5. 35 Einlieferung nach einem Verkehrsunfall ins Krankenhaus. Kann sich an nichts erinnern, kommt erst im Krankenhaus wieder zu sich.

Aufnahmebefund: In der linken Zungenhälfte Bißstelle, sonst nur Schürfwunden am Kopf. Geringe Benommenheit, kein Erbrechen.

Blutzucker bei der Aufnahme: 115 mg%.

3. 6. 35 Bisher nur geringe Kopfschmerzen. Augenhaematom rechts.

Belastungsprobe:

	Nüchternblutzucker	111 mg%
½	Stunde nach Belastung	166 mg%
1	„ „ „	166 mg%
1½	„ „ „	138 mg%
2	„ „ „	100 mg%
3	„ „ „	96 mg%

19. 6. 35 Vollkommen beschwerdefrei.
Belastungsprobe:

	Nüchternblutzucker	78 mg%
½	Stunde nach Belastung	112 mg%
1	„ „ „	130 mg%
1½	„ „ „	110 mg%
2	„ „ „	95 mg%
3	„ „ „	79 mg%

29. 6. 35 Beschwerdefrei entlassen.

Fall 16. F. P., 16 Jahre.

14. 10. 35 Fuhr heute auf dem Rad mit einem Auto zusammen. Keine Erinnerung an den Unglücksfall. Nach Anlegen eines Notverbandes Einschaffung ins Krankenhaus.
Aufnahmebefund: Schwächlicher Junge. Schleimhäute gut durchblutet. Sensorium noch stark getrübt; Fragen bleiben fast unbeantwortet. Blutung aus dem linken Ohr. Linkes Auge geschwollen. An linker Stirnhälfte Haematomschwellung mit Schürfwunde.
Vitium der valvula mitralis, sonst innere Organe o. B.
Blutzucker bei der Aufnahme: 162 mg%.

15. 10. 35 Heute noch 7 mal Erbrechen; starke Kopfschmerzen.

17. 10. 35 Sensorium vollkommen frei. Keinerlei Kopfschmerzen.
Zuckerbelastungsprobe:

	Nüchternblutzucker	68 mg%
½	Stunde nach Belastung	123 mg%
1	„ „ „	137 mg%
1½	„ „ „	110 mg%
2	„ „ „	102 mg%
3	„ „ „	68 mg%

24. 10. 35 Völliges Wohlbefinden.
Zuckerbelastungsprobe:

	Nüchternblutzucker	84 mg%
½	Stunde nach Belastung	118 mg%
1	„ „ „	103 mg%
1½	„ „ „	92 mg%
2	„ „ „	71 mg%
3	„ „ „	80 mg%

31. 10. 35 Allgemeinzustand o. B.
Belastungsprobe:

	Nüchternblutzucker			80 mg%
$^1/_2$	Stunde	nach	Belastung	110 mg%
1	„	„	„	96 mg%
$1^1/_2$	„	„	„	85 mg%
2	„	„	„	75 mg%
3	„	„	„	80 mg%

Beschwerdefrei entlassen.

Fall 17. J. K., Rentner, 60 Jahre.

Einlieferung am 2. 7. 35 in betrunkenem Zustande. Kann sich an nichts erinnern. Nach Angabe der einliefernden Mannschaft von einem Auto angefahren und zu Boden geworfen. An der Unfallstelle 2 mal Erbrechen.
Aufnahmebefund: Auf der Glabella Rißwunde. Sonst keine äußeren Verletzungen. Noch etwas benommen. Starker Geruch nach Alkohol. Sprache lallend. Schleimhäute gut durchblutet, heftige Kopfschmerzen.
Blutzucker bei der Aufnahme: 97 mg%.

3. 7. 35 Belastungsprobe siehe Kurve I.
8. 7. 35 Immer noch Kopfschmerzen, besonders in Scheitelgegend, am stärksten abends.
11. 7. 35 Belastungsprobe siehe Kurve II.
23. 7. 35 Seit Tagen vollkommen beschwerdefrei.
Belastungsprobe siehe Kurve III.
14. 8. 35 Beschwerdefrei entlassen.

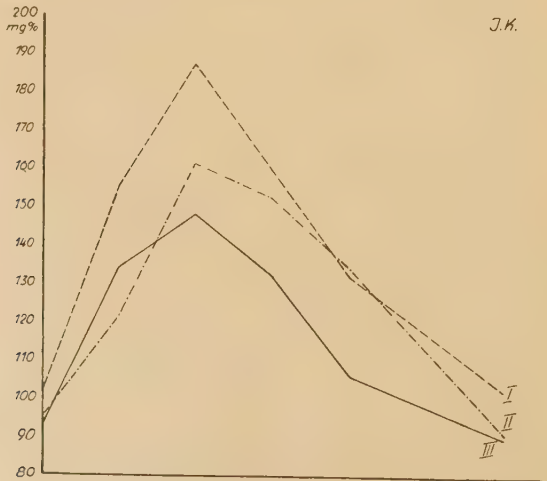

Kurve 4

Fall 18. K. Sch., ohne Beruf, 17 Jahre.

Wird am 13. X. 35 eingeliefert. Von der Polizei bewußtlos aufgefunden. Hergang des Unfalls unbekannt.

Aufnahmebefund: Dem Alter entsprechend entwickelt. Während der Untersuchung Erbrechen. Retrograde Amnesie. Starke Kopfschmerzen, Desorientierung. Außer Schürfwunden keine äußeren Verletzungen. Innere Organe o. B.

Blutzucker bei der Aufnahme: 67 mg%.

14. 10. 35 Zuckerbelastungsprobe:

Nüchternblutzucker				76 mg%
1/2	Stunde	nach	Belastung	162 mg%
1	„	„	„	152 mg%
1 1/2	„	„	„	127 mg%
2	„	„	„	87 mg%
3	„	„	„	72 mg%

15. 10. 35 Wird von den Eltern nach Hause geholt.

Fall 19. J. L., Maurer, 64 Jahre.

Einlieferung am 1. 7. 35 nach einem Sturz vom Rad. War bis zur Einlieferung bewußtlos.

Aufnahmebefund: Sensorium noch stark getrübt, auf Fragen verlangsamt, zuweilen unsinnige Antwort. Nervensystem und Pupillen o. B.

An den inneren Organen kein krankhafter Befund.

Blutung aus dem rechten Ohr; desgleichen aus der Nase. Nasenrücken fest. Flächenhafte Schürfwunden im Gesicht.

Blutzucker bei der Aufnahme: 91 mg%.

2 7. 35 Zuckerbelastungsprobe:

Nüchternblutzucker				82 mg%
1/2	Stunde	nach	Belastung	135 mg%
1	„	„	„	187 mg%
1 1/2	„	„	„	128 mg%
2	„	„	„	76 mg%
3	„	„	„	82 mg%

10. 7. 35 Noch starke Kopfschmerzen, welche sogar am Aufsitzen im Bett hindern.

11. 7. 35 Belastungsprobe:

Nüchternblutzucker				85 mg%
1/2	Stunde	nach	Belastung	130 mg%
1	„	„	„	145 mg%
1 1/2	„	„	„	128 mg%
2	„	„	„	80 mg%
3	„	„	„	86 mg%

18. 7. 35 Langsame Besserung der Kopfschmerzen.
25. 7. 35 Fast beschwerdefrei entlassen.

Ueberblickt man das an Hand der Untersuchungen gewonnene Material, so findet sich in Bestätigung der Angaben von Bsteh und Dreiak bei der Mehrzahl der Bewußtlosigkeit einhergehenden Unfallverletzten eine Erhöhung des Blutzuckerspiegels, während eine solche bei Vorliegen reiner Schockfälle fehlt. Der Rückgang auf normale Blutzuckerwerte erfolgt innerhalb weniger Tage. Vermißt wurde dieser Befund in 2 Fällen trotz Vorliegens von Bewußtlosigkeit (Fall 18 u. 19), welche unmittelbar nach dem Unfallereignis einen Blutzuckerspiegel von 67 mg% bezw. 97 mg% aufwiesen.

Bezieht man nun den Ablauf der Belastungskurve mit in die Betrachtung ein, so lassen alle bisher angeführten Fälle eine mehr oder minder ausgesprochene Abweichung des Kurvenbildes von der Norm erkennen, dabei kann sich der pathologische Verlauf sowohl auf die ganzen Kurven erstrecken, als auch auf einzelne Kurvenphasen beschränkt bleiben. Dabei zeigen die eben angeführten Fälle mit normalem Blutzucker nach dem Unfall bei Vergleich der in zeitlichen Abstande gewonnenen Kurvenbilder einen das normale Maß überschreitenden Anstieg innerhalb der ersten Kurvenhälfte, ein Befund, welcher bei später aufgenommenen Belastungskurven nicht mehr zu erheben ist. (Siehe auch Abbildung 4). Liegen in solchen Fällen die nach dem Unfallereignis gewonnenen Blutzuckerwerte ebenfalls über der Norm, so lassen die einzelnen Kurven unter Umständen einen annähernd paralellen Verlauf erkennen.

Die klinisch als schwer zu bezeichnenden Fälle zeigen dazu unter Umständen noch eine Verzögerung des Kurvenablaufs in dem Sinne, als der Ausgangswert nicht oder erst nach 3 Stunden erreicht wird (Fall 7 und 8).

Die Dauer des abnormen Belastungsablaufes zeigt in den untersuchten Fällen eine weitgehende Abhängigkeit von der klinischen Schwere des Falles selbst. Während bei leichteren Krankheitsbildern schon die nach 1 Woche aufgenommenen Kurven ein normales Bild zeigt (u. a. Fall 11), lassen andere auch noch bei den nach 2, spätestens 3 Wochen aufgenommenen Belastungsproben geringen Unterschied erkennen (Fall 16).

Die schweren Fälle besonders mit Beteiligung der Schädelbasis zeigen zuweilen über diesen Zeitraum hinaus noch abnorme Kurvenbilder, so z. B. Fall 6, welcher erst nach 5 Wochen einen normalen Verlauf der Belastungsprobe aufweist.

Stellt man die Dauer der subjektiven Beschwerden dem Zeitpunkt des Wiedereintritts eines normalen Kurvenablaufes gegenüber, so ist in den untersuchten Fällen zu erkennen, daß in unkomplizier-

ten Fällen die auf Commotio deutenden Beschwerden, wie Kopfschmerz, schon vor dem Wiedereintritt eines normalen Belastungsverlaufes abgeklungen sein können (Fall 13, 14, 15). Auf der Gegenseite kann ohne jegliche Beeinträchtigung des subjektiven Befindens vom Unfall ab die Kurve auf 2 bis 3 Wochen einen abnormen Verlauf aufzeichnen (Fall 16). Nicht in den Kreis der Beurteilung mit einbezogen dürfen dabei Beschwerden werden, welche über diesen Zeitpunkt hinaus durch isolierte Schädigung eines Organs oder Organsystems, wie etwa des Gleichgewichtsapparates, dem Patienten erwachsen (Fall 9).

Von besonderem Interesse erscheint Fall 11, welcher eine ausgesprochene Störung der Schlafregulation zeigte und die sich fast gleichzeitig mit dem Wiedereintritt eines normalen Kurvenbildes verlor.

Zieht man so die leichte Verletzbarkeit der Mittelhirnzentren in Betracht, so läßt sich andererseits der pathologische Ablauf der Zuckerbelastungskurve auf eine Störung in dieser Gehirnregion beziehen, und erscheint diese Probe als besonders feines Reagens zur Beurteilung des Vorliegens und der Dauer einer Mittelhirnschädigung.

IV.

Hat sich in Uebereinstimmung mit den Ergebnissen der Untersucher (Berberich, Gissel, Scheele und Beckerhoff) der Ausfall der Zuckerbelastungskurve in der Mehrzahl der Fälle bewährt, so wurden doch auch im Laufe der Untersuchungen eindeutige Versager festgestellt.

Fall 20. G. D., Schweizer, 48 Jahre.

Wurde am 11. 8. 35 im Anschluß an einen Verkehrsunfall ins Krankenhaus eingeliefert. Soll bewußtlos gewesen sein. Aufnahmebefund: Dem Alter entsprechender Kräftezustand. Sensorium leicht benommen; Klagen über starke Kopfschmerzen. Multiple Schürfwunden. Schmerzen am Hinterkopf ohne äußere Verletzung. Innere Organe o. B. Ulnarfraktur rechts, Unterschenkelverletzung links.

Blutzucker bei der Aufnahme: 98 mg%.

19. 8. 35 Wegen dauernder starker Kopfschmerzen Lumbalpunktion. Es fließt blutig verfärbter Liquor ab.

Blutzuckerbelastungsprobe:

	Nüchternblutzucker			107 mg%
$^1/_2$	Stunde	nach	Belastung	120 mg%
1	„	„	„	134 mg%
$1^1/_2$	„	„	„	112 mg%
2	„	„	„	106 mg%
3	„	„	„	100 mg%

Im weiteren Verlauf langsames Nachlassen der Kopfschmerzen. Liquor auch nach 3 Wochen noch xanthochrom.

Fall 21. J. Sch., Handwerker, 33 Jahre.

Im Verlauf eines Streites wurde ihm am 21. 10. 35 ein Bierkrug auf den Kopf geschlagen; brach bewußtlos zusammen.

Aufnahmebefund: Guter E. Z. Sensorium noch benommen. Zögernde Antwort. Starker Geruch nach Alkohol. Perforierende Verletzung des linken Augapfels.

22. 10. 35 Starke Kopfschmerzen, schläft viel.

24. 10. 35 Immer noch starkes Kopfweh, besonders am Hinterkopf.

Belastungskurve:

	Nüchternblutzucker			65 mg%
$^1/_2$	Stunde	nach	Belastung	129 mg%
1	„	„	„	107 mg%
$1^1/_2$	„	„	„	86 mg%
2	„	„	„	65 mg%
3	„	„	„	72 mg%

Im weiteren Verlauf langsamer Rückgang der commotionellen Erscheinungen.
Entlassung nach 3 Wochen.

Fall 22. W. Sch., Steinsetzer, 46 Jahre.

Einlieferung am 3. 6. 35. Im Verlauf eines Streites Schlag mit einem harten Gegenstand auf den Kopf; Bewußtlosigkeit.

Aufnahmebefund: Sensorium benommen; schwer weckbar, unrichtige Antworten. 2 mal Erbrechen.

Blutzucker bei der Aufnahme: 97 mg%.

4. 6. 35 Belastungskurve:

Nüchternblutzucker				95 mg%
$^1/_2$	Stunde	nach	Belastung	128 mg%
1	„	„	„	148 mg%
$1^1/_2$	„	„	„	116 mg%
2	„	„	„	90 mg%
3	„	„	„	80 mg%

Im weiteren Verlauf langsamer Rückgang der Kopfschmerzen. Entlassung nach 3 Wochen.

Die 3 angeführten Fälle lassen somit immerhin bei der Bewertung commotioneller Erscheinungen allein auf Grund des Ausfalls der Belastungskurve einige Vorsicht geboten erscheinen, besonders dann, wenn die klinische Lagerung des Falles noch das Vorliegen einer Commotio wahrscheinlich macht.

Nichtsdestoweniger erscheint die Traubenzuckerbelastungsprobe als wertvolle Bereicherung der Untersuchungsmethoden bei Schädelverletzungen, in Sonderheit bei leichteren Fällen von Commotio cerebri, deren klinische Symptome nicht eindeutig eine Diagnose erlauben.

Literatur-Verzeichnis.

Reichardt: Arbeiten aus der psychiatrischen Klinik Würzburg (1912
Mschr. Psych. 68, 470 (1928).
Hauptmann: Neue Deutsche Chirurgie, 11, 1 (1914).
Dege: Neue Deutsche Chirurgie, 18, 1 (1920).
Henschen: Ueber die Ursachen des postcommotionellen und post-
kontusionellen Hirndruckes, Zbl. Chir. Nr. 50, S. 316
(1927).
Fuchs: W. m. W. 1927, S. 1229 u. 1288.
Bsteh und Driak: Mitt. Grenzgeb. Med. u. Chirurg. 41, 182 (1928)
Gissel: Stoffwechselstörungen nach Hirntraumen; Zbl. Chir., Nr. 13
S. 765, (1933).
Gissel: Kohlehydratstoffwechsel bei traumatischen Hirnschädigungen
Chirurg., H. 1, S. 6 (1933).
Kral: Zur Pathophysiologie der Commotio cerebri; Med. Klinik Nr. 2
u. 28, S. 876 u. 910 (1935).
Scheele und Beckerhoff: Die Traubenzuckerbelastungsprobe be
Schädelverletzten; Zbl. Chir. Nr. 10, S. 553, (1935).

Lebenslauf.

Ich, Max Doß, wurde als Sohn des Apothekers Max Doß und dessen Ehefrau Margarete, geb. Deininger, in München am 8. November 1903 geboren. Von meinem 7. Lebensjahr an besuchte ich die Volksschule in Nürnberg. Nach 9 jähriger Gymnasialzeit bestand ich im Jahre 1923 die Reifeprüfung in Nürnberg. Nach 2 jähriger Tätigkeit als Apothekenpraktikant und 1 jähriger Laboratoriumstätigkeit legte ich die pharmazeutische Prüfung in Ansbach ab. Anschließend ergriff ich das medizinische Studium an der Universität Erlangen, wo ich 1927 das Physikum ablegte. Nach klinischem Studium an den Universitäten Bonn und München legte ich 1929 in München das ärztliche Staatsexamen ab. Nach meiner Praktikantenzeit in München und Nürnberg trat ich am 1. 1. 1931 als Assistenzarzt ins Krankenhaus Fürth ein, wo ich bis heute tätig bin.

Es ist mir eine angenehme Pflicht, meinem Chef, Herrn Prof. Dr. med. H. Fischer für die Ueberlassung des Themas und Förderung der Arbeit an dieser Stelle meinen Dank auszusprechen.